

EVOLUCIÓN DEL TRATAMIENTO SIN EXTRACCIONES DEL APIÑAMIENTO SEVERO ANTERIOR BIMAXILAR

EVOLUTION OF THE TREATMENT WITHOUT EXTRACTIONS OF THE SEVERE ANTERIOR BIMAXILAR CROWDING

RESUMEN

Muchas veces a los colegas les es muy difícil discernir entre fase ortopédica y fase ortodóncica dentro de un plan de tratamiento y en que consiste el cometido de cada una.

En este caso de apiñamiento severo por falta de desarrollo de los maxilares debido a la disfunción respiratoria y a la estructura interna esquelética del paciente, se podría estar tentado a proponer extracciones seriadas o a esperar el recambio para solucionarlo ortodóncicamente. Nuestra decisión fue intervenir ortopédicamente en el momento de la consulta.

Si bien no lo consideramos un diagnóstico y tratamiento temprano del apiñamiento (en dentición temporaria), si consideramos prematuro y mutilante resolverlo en esta etapa de dentición mixta a través de extracciones que culminarían con la pérdida irremediable de los primeros premolares sanos de ambos maxilares.

Este caso clínico ilustra a su vez como determinamos el alta ortopédica para iniciar la fase ortodóncica.

PALABRAS CLAVE: Tratamiento sin extracciones. Apiñamiento severo. Guía erupción dentaria. Fase ortopédica. Fase ortodóncica.

Dra. Isabel Poggi

FASE ORTOPÉDICA

Cursante: Dra. Isaura Pardo
Clínica de Prevención y Ortopedia IUCEDDU
Natalia - 8 años. 12/9/2013

DIAGNÓSTICO:

Paciente dolicofacial con cuerpo mandibular grande, biprotusión apredominio del maxilar superior y falta de desarrollo transversal de ambos maxilares.

Con la altura antero inferior aumentada (normas compuestas de Mc Namara), debido a la apertura del ángulo de base de cráneo y del ángulo articular, altura de la rama corta (cefalograma de Bjork)) y anteinclinación del plano palatino.

Plano oclusal con respecto a Camper de clase III abierto atrás, con leve desvío a la izquierda en la trayectoria de cierre. Ángulo nasolabial abierto.

Disfunción respiratoria y masticación-deglución no fisiológicas. Postura alterada.

ABSTRACT

Many times it is difficult for the colleague to distinguish between orthopedic phase and orthodontics phase in a treatment planning and in what consists of the aim of each one.

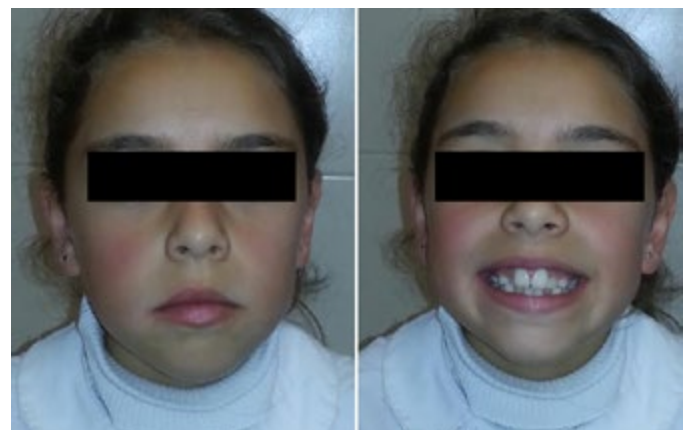In this case the severe crowding because of lack of development of the jaws due to a breathing disorder and internal bone structure of the patient, it would be a temptation to propose serialized extractions or waiting for the refill of the teething to solve it orthodontically.

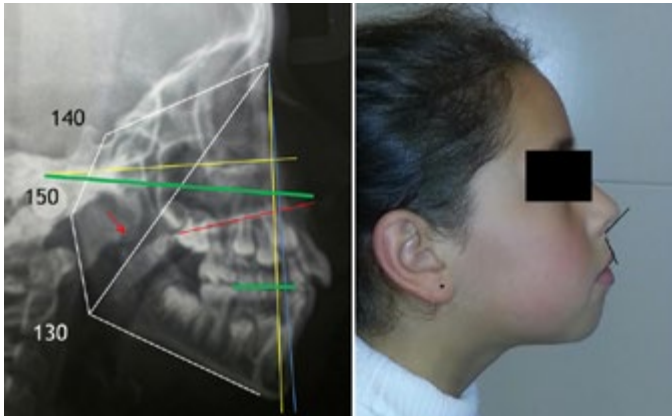
Our decision was to work orthopedically in the moment of the consultation, even it was not considered diagnosed early treatment of the severe crowding (in the temporary teething), if we consider premature and maiming solving it in mixed teething by means of extractions, which will end in the irretrievable loss of the healthy first molar in both jaws.

This clinical case also shows how we determine the end of the orthopedic phase to start the orthodontic one.

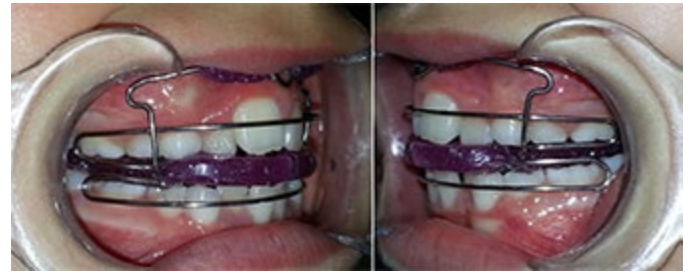KEYWORDS: Non extraction treatment. Severe crowding. Guide of dental eruption. Orthopedic phase. Orthodontic phase.

Dra. Isabel Poggi



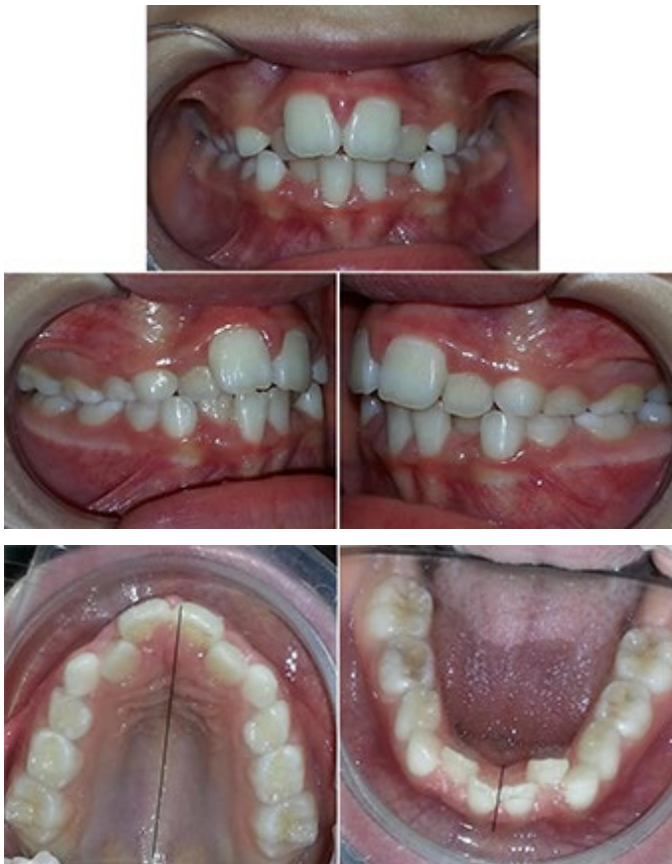

12/9/2013 - Iniciales.



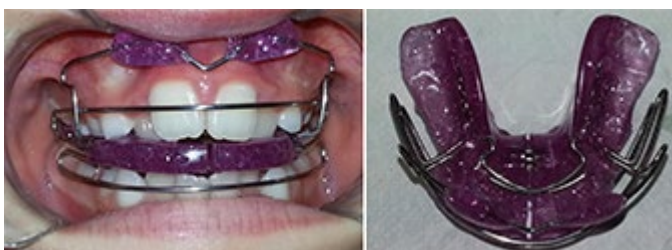Control febrero de 2014.

Apertura del tornillo para estimular el desarrollo de los maxilares.

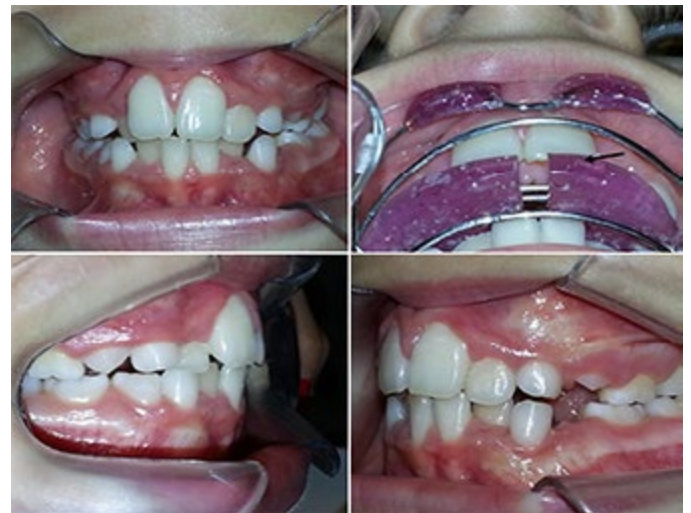

Apiñamiento anterior superior e inferior, clase I canina derecha y II izquierda 16 y 26 ligeramente mesiorotados, biprotusión incisiva y líneas medias no coincidentes por desvío dentario y funcional.

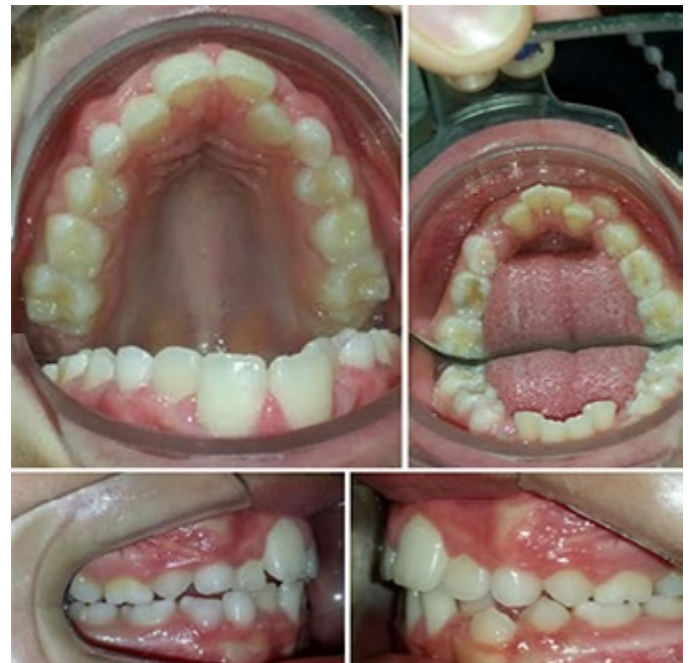10/10/2013
Instalación remodelador mecánico funcional



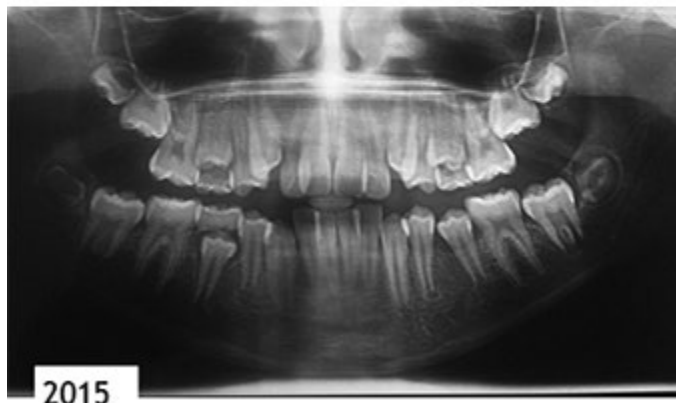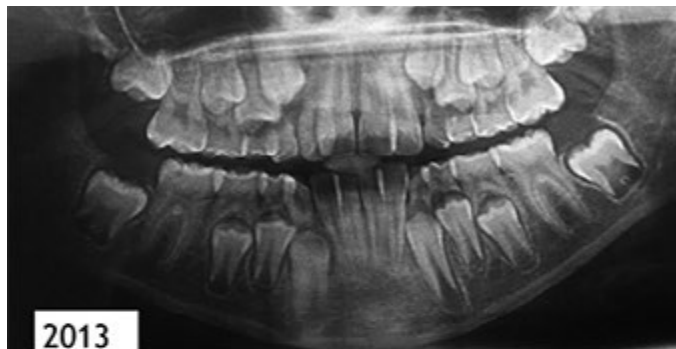
Véase el centrado de las líneas medias óseas en la mordida constructiva del RMF, líneas medias dentarias no coincidentes



Octubre, 2014.

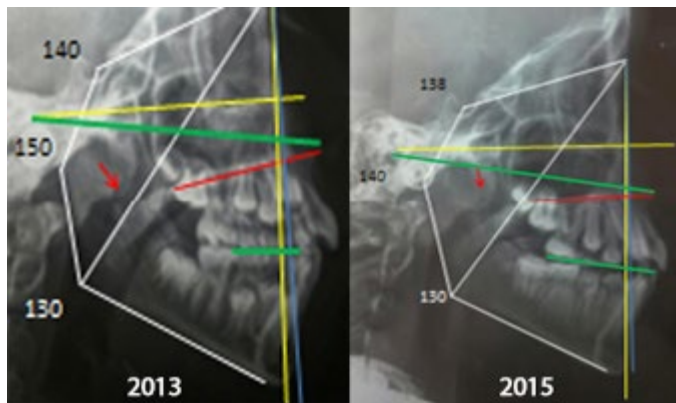


Comparación de OPT 2013 y 2015 donde se visualiza la formación de los corredores dentarios de erupción que surgen del estímulo del crecimiento y desarrollo óseo de los maxilares.



En las OPT comparativas se observa como los gérmenes permanentes han podido encontrar su corredor de erupción y la correcta inclinación radicular a través del estímulo de la terapéutica ortopédica que:

- posibilita el pasaje de un comportamiento dolico suave a uno mesofacial., lo cual vigoriza la función masticatoria y contrarresta la hipotonía causada por la insuficiencia respiratoria
- se logra el estímulo de crecimiento óseo de los maxilares
- la modificación del tipo de crecimiento de clase III que condenaba al maxilar superior a la falta de desarrollo.
- que respeta las características de biprotrusión de la paciente.



Armonización de los ángulos del polígono de Bjork, del plano palatino, la paralelización del plano oclusal / Camper y la proporcionalidad del crecimiento del cuerpo mandibular con base de cráneo anterior y la disminución de la convexidad.

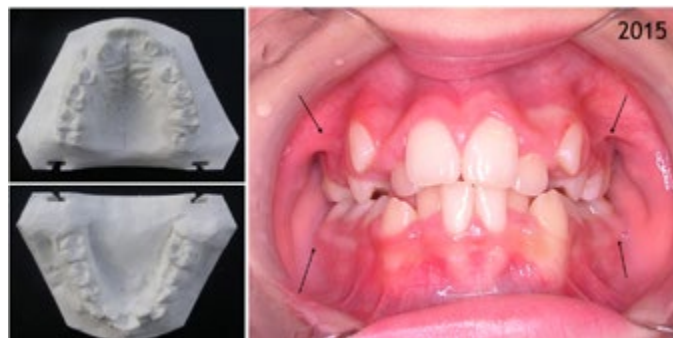
Comparación cefalométrica 2013-2015 para corroborar los cambios estructurales durante la fase ortopédica:

- De dolicofacial pasa a mesofacial (Bjork-jarabak).
- Cierre ángulo de la silla y el articular.
- Disminuye anteinclinación del plano palatino.
- Disminución de la convexidad de 10 mm a 7 mm.
- Hay control del crecimiento del cuerpo mandibular.
- Se equilibra la altura de la rama con la BCP (disminuye post rotación).

- Disminuye altura facial anteroinferior de 53mm a 50mm (Ricketts). Continua en biprotrusión esquelética pero más equilibrada entre maxilar y mandíbula.
- Persiste la disminución del cavum faríngeo superior por hipertrofia de adenoides.

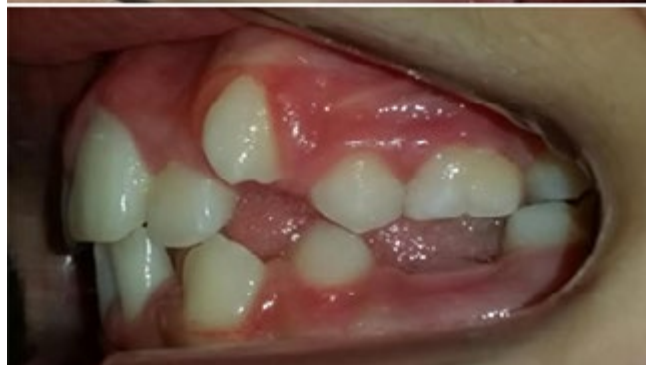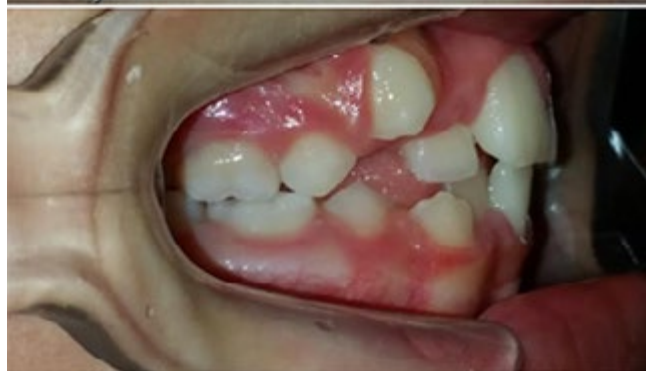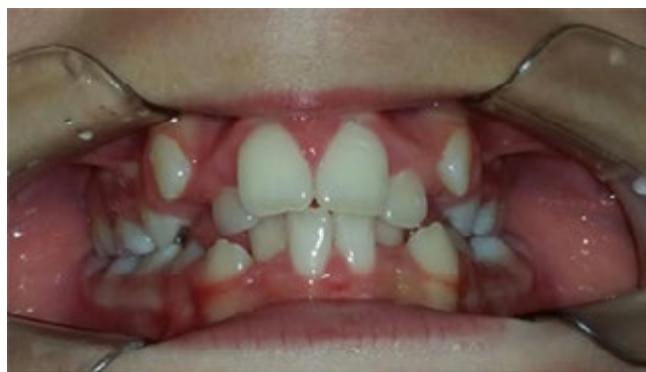Se va resolviendo el bloqueo eruptivo y preparándose para la etapa ortodóncica de alineación tridimensional de las piezas en sus arcos dentarios en relación intermaxilar correcta.

Nótese el ensanche logrado durante el tratamiento ortopédico lo que asegura una ganancia de espacio en el arco para generar los corredores de erupción y finalizar de resolver el apiñamiento sin necesidad de extracciones.



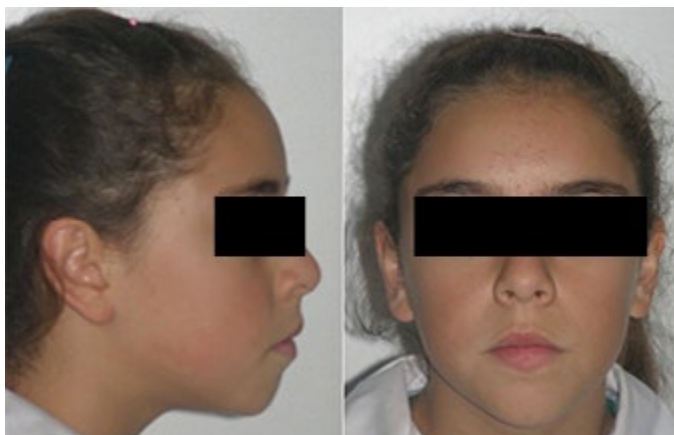Abril -2015

Finaliza fase ortopédica y se deriva para finalización ortodóncica.

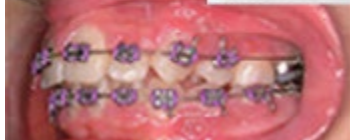
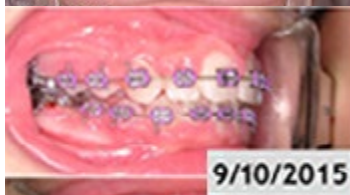
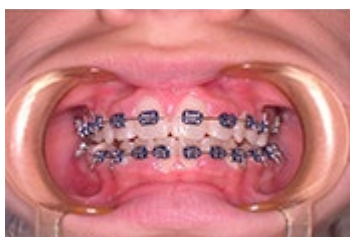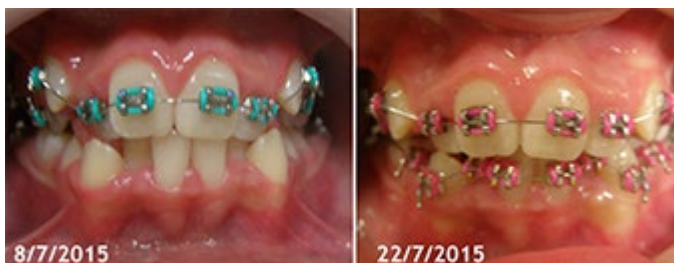FASE ORTODÓNICA

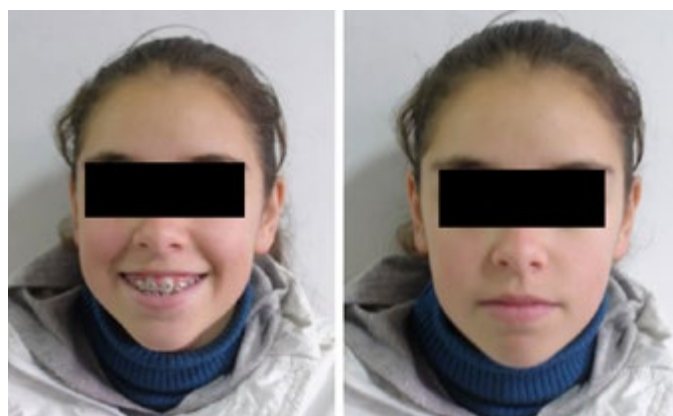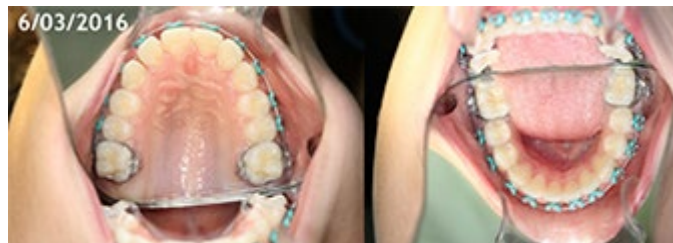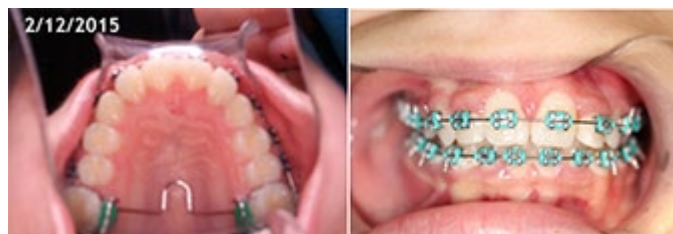Cursante: Dr. Richard Paz
Clínica de Ortodoncia IUCEDDU - 3/6/2015



De acuerdo al diagnóstico ya explicado en el estudio comparativo 2013 - 2015 se planifica la finalización ortodóntica con técnica multibracket convencional y barra transpalatina.



Véase que aun persiste la pieza temporaria 65 por lo cual se decide la colocacion de un ATP para mantener el 26 y utilizar el espacio libre del recambio para solucionar la clase II del 23.



Como conclusión digamos que con Natalia hemos logrado los objetivos de posibilitar la obtención de los corredores de erupción de sus piezas permanentes atendiendo cada uno de los parámetros morfofuncionales distorsionados que alteraban el crecimiento y desarrollo de sus maxilares, lo más tempranamente que la consulta de la paciente permitió.

Hemos concebido un tratamiento integrado ortopédico-ortodóntico respetando las características de su biotipo y estética para la obtención de un plano oclusal funcional y una masticación fisiológica.

Los logros con la interdisciplina son pobres ya que persiste la hipertrofia adenoidea por lo cual en Natalia persiste un factor de riesgo para la disgnacias que exigira un control periódico una vez finalizado el tratamiento.

Dra. Isabel Poggi

IUCEDDU: inst.univ.ceddu@gmail.com